治　療

シリコンリングを用いたピアスによる炎症性合併症の治療*

高橋知之** 高橋眞理子

要　約　生活習慣の欧米化につれてわ国でも若い女性を中心に急速にピアスが普及している．それに伴って種々の合併症を併発して医療機関を訪れる患者も急増している．1989年3月から1990年6月の間に感染症や接触皮膚炎を主訴として当院を受診した1141例に対して，医療用シリコン製のリングピアスをドレナージ材として試作装着した．経過観察が可能であった827例全例が完全治癒し，ピアスの使用が可能となった．一方32例の希望者に対して，最初の穴あけ手術に本品を使用したところ全例何ら合併症を併発することなく1カ月後には穴の上皮化を確認した．我々のシリコン製リングピアスによる治療は穴を確保しながら合併症を治すことができる新しい方法であり，また最初の穴あけ手術にも安全に用いることができるので報告した．

高橋知之，高橋眞理子：臨皮 **45**：1009，1991
キイワード　ピアス，感染症，接触皮膚炎，ドレナージ

ピアス式イヤリング(以下，ピアス)を使用するために耳垂に穴をあけること(以下，ピアッシング)によって起きる合併症は日常よく経験するが，穴を温存して完治させることは難しい．今回我々はシリコン製のリングピアス(以下，シリコンリング)を考案試作し，日常経験する頻度の高い感染や接触皮膚炎が主因と考えられる炎症性合併症を起こした症例に装着したうえで局所療法や内服薬による治療を行ったところ全例に著効を奏したので報告する．

シリコンリングの構造と使用方法

シリコンリングは柔らかい医療用シリコンで造られており，一端に金属環の付いたソケットを有する直径1 mm，長さ60 mmの棒状構造物で，合併症を起こしている耳垂の穴に棒状部を通して断端をソケット部に挿入した金属環をカシメてリングを形成し使用する(図1)．

一般に膿瘍が発生したときには速やかな切開排膿と効果的なドレナージが必要である．シリコンリングはドレナージを簡単かつ有効に持続的に行うためのドレーンである．合併症を起こした耳垂の穴にシリコンリングを挿入し，ドレナージを容易にしたうえで適宜局所軟膏療法を行うというのが本治療法の原理である．局所に使用する軟膏は感染症としての要素が強い症例は含抗生物質軟膏を，接触皮膚炎の要素が強い症例は含抗生物質・ステロイド軟膏を用いた．高度の炎症を伴う場合には抗生物質や非ステロイド系の抗炎症剤を内服処方したが局所治療を原則とした．局所の処置は患者本人に任せて医師は経過観察をするのみとした．すなわち患者に対して局所のドレナージを促すためにシリコンリングを回転させながら，非アルコール系の消毒液を浸したティッシュペーパーで患部を強く揉むように清拭したのち，指示された軟膏を塗布するように指導した．

* Silicon Ring Therapy For Inflammatory Complications Following Ear Piercing

** Tomoyuki TAKAHASHI and Mariko TAKAHASHI：高橋医院(院長：高橋眞理子) Takahashi Clinic, Tokyo, Japan (Chief：Dr M TAKAHASHI)
〔連絡先〕高橋知之：高橋医院(〒170 豊島区東池袋1-5-6 池袋三和東洋ビル4階)

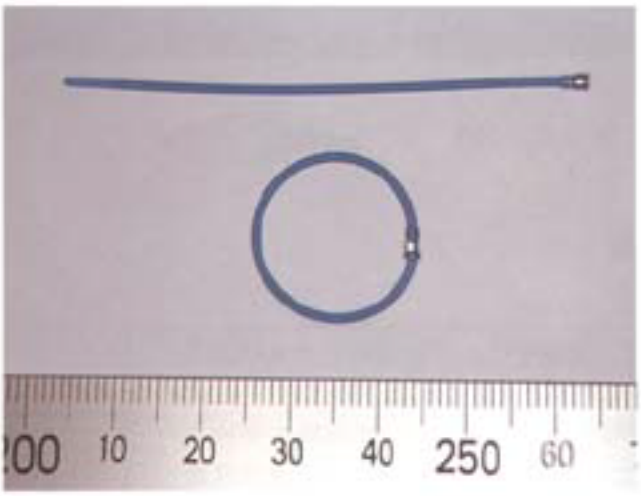

図1　シリコンリングピアスの構造
上段：長さ6cm，直径1mmの棒状部の一端に縛結用の金属環を巻いたソケット部を有するシリコンピアス，下段：棒状部断端をソケット部に挿入し金属環をカシメてリングを形成した状態

対　象

1989年3月から1990年6月の間にピアスによる合併症の治療を希望して当院を受診した症例の中で感染が主因と考えられる497例(図2a)と接触皮膚炎が主因と考えられる644例(図3a)の計1141例の炎症性合併症を対象とした．初回のピアッシングの方法，合併症発生までの期間，留置されたピアスの種類および施行した施設は問わなかった．2箇所あけた穴のうち1箇所のみに合併症を起こした場合も2箇所とも起こした場合も区別せずに集計し，症例の均一化をはかるため炎症を繰り返して耳垂に結節を形成している症例は対象外とした(表1)．

結　果

シリコンリング装着1週間後，3週間後に再来院を指示し経過観察を行った．1〜2週間の間に再来院した901例中792例(87.9%)はすでに症状は消失していた(図2b，3b)．4週間後までに再来院した827例では全例症状は消失し，穴の内面に上皮化が完成しておりピアスの装着が可能となった．ピアスが可能になった827例中87例が接触皮膚炎の形で再発したためシリコンリングを再装着し，経過観察できた63例は再治癒を確認しえた．

考　按

わが国ではクリップで耳垂に固定する耳飾りをイヤリング，穴をあけた耳垂に通して固定する耳飾りをピアスと呼んでいる．欧米とくに米国ではピアスをする女性がほとんどでイヤリングをする女性は非常に少ない．したがってイヤリングとピアスを区別する必要がなく，すべてearringと呼んでいる．特に必要のある場合はpierced earringとclip-onとに区別している．ピアスの穴あけ手術はear piercing，穴をあけた耳垂はpierced earである．ちなみにピアスは和製英語で欧米では通用しないが，本稿では通常使用されている呼称を用いた．

ピアスによる合併症は稀なものではなく，王丸[1]はピアスをしている人の40%が何らかの合併症を経験していると報告している．生活習慣の欧米化につれてわが国でも若い女性を中心に急速にピアスが普及しており，今後医療機関を訪れる患者の増加が予想される．

ピアスによる合併症を衣笠ら[2]は表2のように分類しているが，今回はそれらの中で最も頻度の高い感染や接触皮膚炎による炎症性合併症を対象として検討した．

今回扱った症例の中には当院受診前に他医の治療を受けた症例も相当あった．ほとんどの症例はまずピアスをはずすことを勧められている．原因であるピアスをはずして取りあえず穴を塞ぐという意見[2〜4]も多いが，外科総論では膿瘍が発生したときは速やかな切開排膿と適切なドレナージの重要性を教えている．膿瘍を形成した耳垂からピアスをはずし排膿を促してもすぐに表面の痂皮形成および上皮化が起こり耳垂内に貯溜した浸出物はうまくドレナージされなくなる．

我々が考案したシリコンリングは合併症を起こした耳垂内の浸出物を外に導くドレーンの一種と考えていただきたい．

Zackowski[5]は嚢腫形成や穴の閉塞を繰り返す症例にIV cannulaを留置して有効であったと報告している．Cannulaをドレーンとして利用し良好なドレナージの環境を作ろうとするものである．Zackowskiの方法に比べると我々が考案した

a　b

図2　接触皮膚炎が主因と考えられる症例
a：ピアッシング後3ヵ月目，消毒に使用したエタノールによる皮膚炎．b：シリコンリングピアスに置換後14日目，ステロイド軟膏にて皮膚炎は治癒し穴も温存されている．

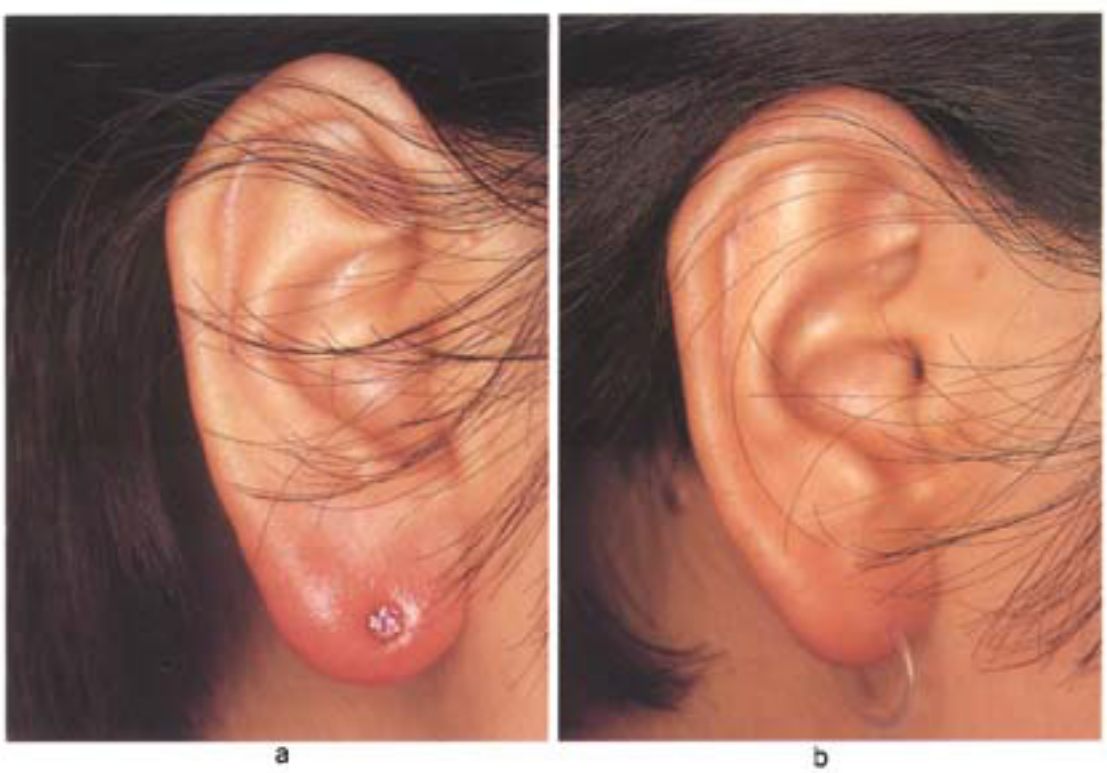

a　b

図3　感染が主因と考えられる症例
a：ピアッシング後10日目，耳垂が厚いために消毒が不十分となり感染を起こした．
b：シリコンリングピアスを挿入して8日目，抗生物質軟膏にてほぼ炎症は治まった．

表1　対象症例　(1989.3.-1990.6.)

主症状	症例数(穴の数)		
	当院ピアッシング	他院ピアッシング	合計
感染症	356(510)	141(239)	497(749)
接触皮膚炎	527(886)	117(214)	644(1100)

結節のある症例は除外した.

表2　合併症の分類 (1989.3.-1990.6.)

合併症	自験例*	衣笠ら[2]報告
感染症	497	18
接触皮膚炎	644	8
左右非対称	(検討せず)	6
閉塞	23	2
金属アレルギー	17	0
結節形成	31	0
嚢腫形成	8	0
耳垂裂傷	5	0
その他	3	1
合計	1228例	35例

*症例の重複あり.
(他院ピアッシングを含む.)

シリコンリングのほうが，より柔らかく，穴を塞がないリング状構造をしているので，簡単に耳垂内の浸出物を用手的に揉み出すことができる．したがってドレナージ効果はより著しいと考えられる．また装着したとき審美的にも十分満足感が得られるため穴の上皮化が完成するまで患者は喜んで装着していられる．すなわち合併症が治ったときには穴も完成しているのである．

最近ピアスと金属皮膚炎との関係を指摘する報告が増加している．Fischer ら[6]は合成汗の中にピアスを1週間漬けておいた in vitro の実験の結果，ほとんどのピアスが金属アレルギーを引き起こすに十分なニッケルを放出したと述べている．Larsson-Stymne & Widström[7]はスウェーデンでの女子学生960人の調査を行い，ピアスをしていない女性のニッケル感作率が1%であるのに対してピアスをしている女性の感作率は13%であったと報告している．また最近では従来少ないと言われていた金による接触皮膚炎の報告[8,9]も散見されるようになってきた．

ピアッシングでは表皮を介さず直接軟部組織に金属を接触させることになるので指輪やネックレス等のアクセサリー以上に金属に感作される危険が高いといえる．今後ますますピアス愛好者は増加すると予想されるので，ピアッシングによる医原病としての金属アレルギーの増加が懸念されるところである．

金属アレルギーを伴わない単純な炎症性合併症は我々のシリコンリングで解決すると思われるが，金属アレルギー患者への対策は穴が完全に上皮化するまで金属を遠ざけることが肝要だと考えられる．我々は今回のピアス合併症の治療と平行して32例の希望者に対して最初のピアッシングにシリコンリングを使用し，全例何ら合併症を経験することなく1カ月後には穴の上皮化を確認しえた．我々のシリコンリングを用いるとピアッシングの際にも金属アレルギーを起こすことなく安全かつ確実に良好な穴をあけることが可能と考えられる．

なお本シリコンリングの試作は(株)カキヌマメディカルの厚意で完成した．

文献

1) 王丸光一：日美外会誌 25：91，1987
2) 衣笠哲雄，他：日美外報 8：20，1988
3) 武藤靖雄：図説整容外科学，南山堂，東京，p 278，1977
4) 伊藤正嗣：図説臨床形成外科講座第6巻，メジカルビュー社，東京，p 56，1987
5) Zackowski DA：Plast Reconstr Surg 80：751, 1987
6) Fischer T et al：Contact Dermatitis 10：39, 1984
7) Larsson-Stymne B & Widström L：Contact Dermatitis 13：289, 1985
8) 原田昭太郎：皮膚病診療 6：607，1984
9) 秋元佳代子，他：臨皮 44：671，1990